12.

Separat-Abdruck aus

„Neurologisches Centralblatt".

Übersicht der Leistungen auf dem Gebiete der Anatomie, Physiologie, Pathologie und Therapie des Nervensystems einschließlich der Geisteskrankheiten. 1912. Nr. 15.

Red.: Dr. K. Mendel. — Leipzig, Veit & Comp.

Die Projektion der radialen und ulnaren Gefühlsfelder auf die postzentralen und parietalen Großhirnwindungen.

Von **L. J. J. Muskens**,
Nervenarzt in Amsterdam.

Wie auf so vielen anderen Gebieten der für die Klinik so wichtigen Gefühlsstörungen, war Türck der erste, der bei Tieren Hemianästhesie nach Verletzungen des Vorderhirns feststellte. Charcot (1), der selbst niemals Versuche vornahm und ihnen eine gewisse Geringschätzung entgegenbrachte, war es, der Türck's Verdienste auf diesem Gebiete ins rechte Licht stellte und auf Grund dessen und seiner klinischen Beobachtungen die Lehre vom „carrefour sensitif" aufstellte. (Er meinte, daß die Hemianästhesie hauptsächlich bei Erkrankungen von Teilen in der Gegend des Corpus striatum auftrete.) Diese Lehre hatte lange Zeit eine ganze Anzahl Anhänger unter den Neurologen, und man ließ sie erst vor kurzer Zeit fallen, als wiederum französische Forscher (Pitres und Verger [2]) den dissoziierten Gefühlsstörungen ihre Aufmerksamkeit zuwandten. Lisso (3), Dana (4) und Redlich (5) hatten bereits darauf hingewiesen, daß die verschie-

denen Gefühlseigenschaften nicht parallel laufen, und es war deutlich geworden, daß hinsichtlich der zerebralen Gefühlsstörungen weder die verschiedenen Körperteile noch die verschiedenen Gefühlsqualitäten in einen Topf geworfen werden konnten.

Daß die verschiedenen Gefühlsstörungen absonderlich auftreten können, hatte schon Hoffmann (6) im Jahre 1884 wahrgenommen, und es war v. Monakow (7) nicht entgangen, daß so oft dann, wenn die anderen Gefühlsqualitäten ungestört geblieben waren, doch der stereognostische Sinn, der mit dem Muskelgefühl so eng zusammenhängt, gelitten hatte. Nothnagel und Redlich hatten die Wahrnehmung gemacht, daß bei Affektion der parietalen Windungen öfter als anderswo dieser stereognostische Sinn gelitten hatte. Alle Untersucher waren sich darüber einig, daß die Gefühlsstörungen bei Gehirnleiden hauptsächlich an den Enden der Glieder gefunden werden, und daß diese Störungen erst zuletzt gehoben werden, z. B. beim Ausheilen einer Hemiplegie.

Ein neuer Impuls, der die Tätigkeit der Untersucher auf diesem Gebiete reizte, kam mit den Untersuchungen Grünbaum's und Sherrington's (8), die auf Grund von Versuchen, welche bei höheren Affen vorgenommen worden waren, zu der Meinung kamen, daß die motorischen Reaktionen mehr und ausschließlich von den vor der zentralen Gehirnfurche gelegenen Teilen hervorzurufen wären. Schon lange zuvor war Edinger (9) nach der Untersuchung des Gehirns einer Person, der bereits vor der Geburt infolge eines Krankheitsprozesses ein Arm amputiert worden war, zu der Ansicht gekommen, daß die konstatierten Defekte in der Zahl der Zellen der vorderen und hinteren zentralen Windungen die Folge jener Verstümmelung waren, und es war von ihm und anderen die Vermutung geäußert worden, daß die postzentrale Windung ganz besonders für das Körpergefühl Bedeutung habe. Von Probst und anderen (Roussy [10]) wurde auch wahrgenommen, daß kortikopetale Thalamusfasern mehr nach den post- als nach den präzentralen Windungen liefen. Henschen's (11) und Long's (12) Schlußfolgerung, daß ausschließlich die postzentrale Windung Endstation der Gefühlsbahnen sei, war jedoch etwas voreilig.

Bald sollten Brodmann's und Campbell's Untersuchungen, die sich auf ein genaues Studium der verschiedenen Zellenschichten in normalen Gehirnen erstreckten, die Überzeugung stützen, daß ganz gewiß ein schärferes Lokalisieren der motorischen und sensiblen Funktionen dieser Gegend innerhalb des Bereiches der Möglichkeit liegen könne. Während im allgemeinen aus dieser Zeit die ersten Versuche datieren, durch genaue Bestimmung der Begrenzung der Gefühlsstörungen eine festere Grundlage in dieser Hinsicht für die Diagnostik neurologischer Affektionen zu gewinnen, war man zu gleicher Zeit über die alte Frage nach der Natur der motorischen Felder der Gehirnrinde zu einiger Übereinstimmung gekommen. Man sah ein, daß die alte Lehre, die von Fritsch, Hitzig und Ferrier vertreten wurde (die Lehre von der rein motorischen Natur der reizbaren Teile der Gehirnrinde in der Gegend der zentralen Windungen), nicht zu halten sei gegenüber der von Schiff, Munk und Bastian aufgestellten Lehre von der senso-motorischen Gehirnrindenfunktion. Diese Untersucher hatten

von Anfang an darauf hingewiesen, daß so etwas wie eine ausschließliche motorische Funktion eines Hirnrindenzentrums ein physiologisches Unding sei, und daß in jedem Falle ein solches Zentrum zugleich Empfangsstation sein müsse für die von anderswo kommenden Projektions- und Assoziationsfasern.

Von italienischen Neurologen hauptsächlich war die Lehre aufgestellt worden, daß in diesen wichtigen Teilen der Rinde sensitive und motorische Funktionen gleichsam aufeinander superponiert seien, und sie hatten damit also die sensitivo-motorische Natur dieser Rindenfelder gekennzeichnet (Tamburini, Luciani, Tripier, Seppilli, Mott). Mit dieser letzteren, allmählich mehr Anhänger gewinnenden Lehre achtete man ebenfalls die Möglichkeit einer mehr oder weniger scharf lokalisierten Vertretung der Hautoberfläche auf der Rinde durchaus nicht in Streit.

Dabei nahm man zu der Zeit an, daß die Projektion der Gefühlseindrücke eines bestimmten Körperteiles sich decke mit den motorischen Feldern dieser Gegend.

Da nun ungefähr um diese Zeit die Kenntnis der Segmentinnervation der Haut anfing Gemeingut zu werden, lag es auf der Hand, daß man aufmerksam wurde auf die Tatsache, daß Gefühlsstörungen bei einer ganz bestimmt als spinale Erkrankung erkannten Krankheit, wie Tabes, und Gefühlsstörungen, die bei zweifellos vorhandener Hirnkrankheit gefunden wurden, was ihre Ausbreitung betrifft, einen gewissen Vergleich zulassen. Denn nach den Untersuchungen Laehr's, Oulmont's, Frenkel's, Patrick's (13) u. a. konnte es nicht mehr bezweifelt werden, daß es die distal von der Richtungslinie gelegenen Hautsegmente sind, die zuerst und am stärksten die Analgesien und Anästhesien bei Tabes aufweisen. Andererseits waren bereits hier und da in der Literatur Fälle mitgeteilt worden (Bramwell [14], Wichura [15], Horsley [16], Starr und Mac Burney [17], Gray [18], Thomas [19], Ramson [20], Laycock [21], Schüller [22], Klien [23], Bonhoeffer [24]), in denen nach einer örtlichen Gehirnverwundung ausschließlich an der ulnaren oder radialen Seite der Hand Gefühlsstörungen auftraten. Geht man den Details dieser Fälle nach, so fällt einem sofort auf, wie oft hierbei Schädel- und Gehirnverwundungen vorkamen, die in einer antero-posterioren Richtung verliefen.

Ganz unabhängig nun von diesen Beobachtungen wurde von mir 1901 auf Grund eines Falles bestimmt zerebraler Affektion (soweit mir bekannt, war dies das erste Mal[1]) die Vermutung ausgesprochen, daß in der Gehirnrinde die Projektion der Hautoberfläche nach einem segmentalen Prinzip zustande komme. Bevor dieses Problem jedoch zu einer „Frage", wie die Deutschen sagen, geworden war, mußte noch viel, viel mehr Tatsachenmaterial zusammengetragen werden. 6 Jahre verliefen, bis Benedict (25) bei der Besprechung der Ausdehnung von Gefühlsstörungen bei Arteriosklerose der Gehirngefäße an die Ausdehnung der Gefühlsfelder erinnerte, wie sie früher von mir und in etwas jüngerer Zeit von Maes und Claude (26) bei genuinen Epileptikern festgestellt worden

[1] Nederlandsch Tydschrift voor Geneeskunde. 1901. S. 530 u. Archiv f. Psych. u. Nervenkrankh. XXXVI. H. 2.

war. Sträussler (27), aus Pick's (Prag) Schule, Löwy (28), Goldstein (29), Balint (30), Gerhard (31), Lhermitte (32) und namentlich Calligaris (33) führten Fälle an mit ausschließlich radialen oder ulnaren Anästhesien oder Analgesien bei zweifellos vorliegender Affektion des Großhirns.[1] Dem letztgenannten Untersucher, der in der Klinik Mingazzini's mehrere Fälle mit segmentalen Gefühlsstörungen bei Kranken, die an örtlicher Gehirnkrankheit litten, beobachtete, verdanken wir eine ausgezeichnete Darstellung der gegenwärtigen Sachlage. Dürfen wir auf Grund aller dieser Beobachtungen, und hauptsächlich derjenigen von Mills und Weissenburg (34) und Campe (35) annehmen, daß das Auftreten scharf begrenzter anästhetischer Zonen infolge eines Herdes im Gehirn nicht mehr in Abrede gestellt werden kann, so ist die segmentale Natur dieser Grenzlinien Gegenstand einer interessanten Debatte geworden und ist jetzt noch Objekt der Untersuchung für manchen Neurologen. Mills und Weissenburg nämlich, denen die vorhin erwähnten Untersuchungen unbekannt geblieben waren, hatten nacheinander mehrere Patienten zu behandeln, bei denen die Gefühlsstörungen ausschließlich auf die ulnare Seite der Hand beschränkt blieben. Sie wiesen darauf hin, daß es also der Daumen sei, der frei von Gefühlsstörungen blieb, und brachten dies in Zusammenhang mit der Tatsache, daß — was die motorische reizbare Zone des Menschen betrifft — dieser Finger bei weitem das größte Projektionsfeld besitzt und als der in der Rinde am meisten vertretene Finger angesehen werden kann. Sie folgerten weiter, daß das vorherrschende Auftreten von Gefühlsstörungen an der ulnaren Seite die Folge des viel größeren Projektionsfeldes des Daumens sei, auch was das Gefühl betreffe, wodurch eine viel reichlichere Gelegenheit zur Funktionsübernahme gegeben sei. Diese Beobachtung wurde zuerst von Horsley bestätigt, und auch die von Mills und Weissenburg gegebene Erklärung wurde von ihm übernommen.

Auf den ersten Blick hat diese Theorie entschieden viel Bestechendes für sich, und einer solchen Auffassung kann um so mehr Wert beigemessen werden, wenn man erwägt, daß auch bei durchaus spinalen Affektionen, wie Tabes, und bei einer konstitutionellen Abweichung, wie Epilepsie, wahrgenommen wird, daß Gefühlsstörungen sich gleichfalls auf die ulnare Seite der Hand beschränken. Wir hätten nach dieser Theorie hierin einen vergleichbaren Mechanismus zu sehen, wie das von allen Untersuchern festgestellte Vorherrschen der zerebralen Gefühlsstörungen an der Peripherie der Körperglieder. Im letzten Falle wäre es die höhere funktionelle Organisation der Elemente, welche eine Läsion der parietalen Windungen überhaupt eher an den Fingerspitzen als am Rumpfe verrät. Der Natur der Sache nach müßte jedoch die Annahme dieser Lehre die schon im Jahre 1902 von mir verteidigte und von den oben genannten Untersuchern im Prinzip bestätigte segmentale Projektion der Haut auf die Rinde in

[1] Das von zwei Schülern C. Winkler's (Beyerman und Muskens) beobachtete Vorkommen von gewissen segmentalen Linien, nämlich der Richtungslinien der Extremitäten bei normalen Personen, ist anscheinend bis jetzt noch nicht nachgeprüft und bestätigt worden.

Frage stellen, und dieser Streitpunkt verdient es also, einer genauen Betrachtung unterworfen zu werden.

Die von Mills und Weissenburg gegebene Erklärung kann jedoch nicht als ausschließlich zulässig erachtet werden, wie Lhermitte schon bemerkte, da der Punkt, von dem sie ausgehen, absolut nicht außerhalb jeder Diskussion liegt, daß nämlich die ulnare Hälfte der Hand viel häufiger getroffen werde als die radiale Hälfte. Ein genaues Studium der in der Literatur verzeichneten Fälle lehrt, daß eher das Gegenteil der Fall ist. Meine eigenen Fälle und die in der Literatur verzeichneten, in denen genau beschriebene ulnare oder radiale gefühllose Felder festgestellt wurden, betragen zusammen 14. Hiervon sind fünf ulnar, neun davon radial. Wenn auch hiermit schon der von Mills und Weissenburg gewählte Ausgangspunkt wegfällt, so enthält ihre Behauptung doch eine Wahrheit, denn in den meisten Fällen mit radialer Lokalisation der Gefühlsstörungen war in der Tat eine ausgedehntere Verletzung der Rinde vorhanden als in denen mit ulnarer Lokalisation. Ob hierbei, um beweiskräftiges Material zu erhalten, alle Fälle mit Blutung oder Erweichung ausgeschaltet werden müssen, wie dies von meiner Seite geschah, will ich hier unentschieden lassen. Auch wenn Verletzungen der Capsula interna derartige segmentäre Gefühlsstörungen verursacht hätten, und wenn durch die Sektion die Stelle der Verletzung festgestellt werden könnte, darf einem solchen Falle etwas Wert in dieser Hinsicht vielleicht nicht abgesprochen werden. Die von Müller (36), Verger und Bergmark (37) angeführten Fälle von Hemiplegie müssen in jedem Falle wegen der damit verbundenen psychischen Abweichungen ausgeschlossen werden. Von meinen eigenen 5 Fällen wurden vier von mir selbst operiert, und es konnte also durch eine Autopsie während des Lebens (Biopsie) von der Ausdehnung der Affektion genaue Kenntnis genommen werden. In einem Falle konnte dies nach dem Tode geschehen. Bei diesen Fällen fällt etwas ganz besonders auf, worauf, soviel ich weiß, die Aufmerksamkeit noch nicht gelenkt worden ist. Es ist dies die Tatsache, daß in der Mehrheit der Fälle (drei von den vier; alle betreffen traumatische Schädel- bzw. Rindenaffektionen) die Richtung der Verletzung eine antero-posteriore war, d. h. daß auf einer sagittalen Fläche die Verwundung eine viel größere Ausdehnung hatte als auf einer frontalen. Diese Regel trifft so auffällig zu, daß es mich nicht wunderte, bei den in der Literatur verzeichneten Fällen sehr oft dieselben Verhältnisse anzutreffen; und es dünkt mich deshalb, daß in den folgenden Fällen auf dieses Detail ganz besonders die Aufmerksamkeit zu lenken sei.

Abgesehen davon, daß es kaum ein Zufall sein kann, daß die in der Länge verlaufenden Verwundungen bei den ausschließlich ulnaren und radialen Anästhesien so sehr vorherrschen, darf vielleicht mein Fall V und der von Redlich mitgeteilte Fall als ein negatives Argument in dieser Hinsicht bezeichnet werden. In diesen Fällen war von der hinteren zentralen Windung (in meinem Falle wurde von Dr. van Valkenburg das exstirpierte Rindengewebe untersucht, und es wurde darin Gewebe erkannt, das keinesfalls vor der zentralen Furche gelegen sein konnte) ein Teil der Rinde exstirpiert; dieser exstirpierte Rindenteil hatte

längliche Form, und seine größte Länge von 6 bis 7 mm, bei einer Breite von 4 und einer Tiefe von 2 bis 3 mm, stand senkrecht auf der Mittellinie. In Redlich's Falle wird nur gesagt, daß von der hinteren zentralen Windung ein derartiger länglicher Teil entfernt worden sei. In keinem der beiden Fälle wurde irgendwelche Gefühlsstörung beobachtet.

Es darf auf Grund dieser Beobachtungen als wahrscheinlich erachtet werden, daß das Projektionsfeld des Oberflächengefühls und des tiefen Gefühls der Hand eine sehr große Ausdehnung hat im Vergleich mit dem Projektionsfeld der anderen Körperteile; in der Literatur finden sich einzelne Fälle, wie der von Frank mitgeteilte Fall, aus denen ersichtlich ist, daß das Gefühlsfeld der oberen Gliedmaßen sich nicht unbedeutend über das motorische Feld anderer Körperteile hin erstreckt. In Frank's Falle und in meinem Falle I lag die Verletzung ganz bestimmt in dem motorischen Gebiete der unteren Gliedmaßen. Die anästhetische Zone wurde ausschließlich an der ulnaren Hälfte der Hand gefunden.

I. S., 45 Jahre alt, Bootarbeiter, verheiratet, zwei gesunde Kinder. Der Kranke klagt über fortschreitende Lähmung im rechten Arm und Bein seit einer Woche. Weiter hat er innerhalb 3 Wochen drei Anfälle gehabt mit Tremor in der rechten Körperhälfte, 15 Minuten, ohne Verlust des Bewußtseins. Weiter schwere Kopfschmerzen Tag und Nacht. Er bricht besonders morgens, seitdem er in das Krankenhaus aufgenommen wurde. Patient ist schläfrig.

Persönliche Geschichte: Sein vorheriges Leben ohne Interesse. Patient war Matrose und trank ziemlich viel. Verneint Syphilis, hatte vor 20 Jahren Gonorrhoe. Vor 15 Jahren Leberabzeß. Er bekam vor 3 Wochen Kopfschmerzen, wurde zornmütig.

Status praesens 16. Oktober 1909: Patient ist schläfrig, apathisch, leichte Zyanose. Augen- und Pupillenbewegungen sind normal. Der rechte Arm ist paretisch, Schulter- und Ellbogengelenk ausgenommen. Auch das rechte Bein. Rechts besteht Patellarklonus und Babinski. Schmerz- und Tastgefühl haben ausschließlich an den distalen Teilen der rechten Extremitäten gelitten. Die Begrenzung ist ziemlich scharf, deutlich segmental, fällt u. a. in der Richtungslinie auf Brust und Schulter. Astereognosie.

Diagnose: Lokale Affektion in der postzentralen Windung, vielleicht ein Abszeß sekundär dem früher durchgemachten Leberabszeß.

Exploration am 28. Oktober 1909 (Dr. Oidtman): Außer erhöhtem Druck wird keine Abnormität gefunden. Patient stirbt nach 36 Stunden. Leichen-

Fig. 1.

öffnung (Dr. K. Boumann): Die parietale Region fühlt sich schlaff an; 1 cm unter der Rinde findet sich ein haselnußgroßer Abszeß (Fig. 1*a* u. 2*a*). Der Ventrikel ist nicht ausgedehnt. Erweichungsherde von der Größe einer Walnuß. Mikroskopisch (Dr. Sormani): Rund um den Abszeß starke Infiltration von

mononukleären Zellen, die keinen bestimmten Platz hinsichtlich der Gefäße einnehmen. Dazwischen granulierende Bindegewebszellen.

Fig. 2.

II. B., 17 Jahr alt. 23. März 1909: Schwere Kopfschmerzen, tägliches Erbrechen, Stauungspapillen 2 bis 3 Monate. Linksseitige epileptische Krämpfe, im linken Arm anfangend. Linksseitige Hemiparese, besonders des linken Armes.

Status praesens: Schlecht ernährtes Individuum. Sehschärfe normal. Stauungspapillen von 3 Dioptrien. Links bestehen stark erhöhte Reflexe. Klonus des M. quadriceps femoris und des M. pectoralis major. Der Schmerzsinn der linken Hand ist herabgesetzt, der Tastsinn an der ulnaren Seite, vor allem der linken Hand. Atopognosis und Atereognosie der linken Hand.

20. April 1909: Patient wird somnolent. Heute Dekompressivoperation. Scheitelbresche 7 × 8 cm über der Parietalgegend.

8. Mai 1909: Der Kopfschmerz hat nachgelassen. Papillitis zugenommen. Niveauunterschied 5 Dioptrien. Gesichtsschärfe herabgesetzt, rechts $^1/_4$, links $^1/_3$ (de Vries). Tastsinn nahezu abwesend über dem linken ulnaren Teil der Hand. Ventrikelpunktion: 6 ccm Flüssigkeit entleert.

15. Mai 1909: Zweite Operation. Weite Duraeröffnung, woraus eine sehr komprimierte Hirnsubstanz ausquillt. Der Teil, dessen faradische Reizung die Anfälle auslöst, liegt unter dem oberen Teil der Bresche. Wegen Kollaps Schluß der Operation.

17. Mai 1909: Visus O. D. $^3/_5$, V. O. S. $^3/_{30}$. Trübe Retinastreifen bis zur Fovea.

26. Mai 1909: Dritte Operation. Öffnung von Haut- und Duralappen, nach Vergrößerung der Scheitelbresche nach der Seite des reizbaren Rindenteils. Im vorderen Teil des Anfallszentrums werden Konvulsionen der rechten, mehr nach hinten der linken Hand ausgelöst. Hier wird punktiert und eine Zyste (Fig. 1 *b*) gefunden und entleert (viel polynukleäre Zellen, Dr. Schoo). Schluß.

28. Nov. 1909: Patient fühlt sich ganz wohl. Hemiparese zurückgegangen. In der Versammlung der Augenärzte demonstriert, erklärt ein Sachverständiger (Dr. Nicolai), daß von der Stauung keine Spur übrig ist. An der ulnaren Seite persistiert die Anästhesie. Die Astereognosie ist verschwunden.

März 1912: Aufs neue Hirndruckerscheinungen. Komplette Hemiplegie und Hemianästhesie.

Während wir es bei dem ersten Patienten zu tun haben mit einem Abszeß, der seinen Sitz tief unter der grauen Rindenschicht hatte und der gewiß eine ganze Anzahl von Assoziationsfasern vernichtete und dadurch Bewegungs- und Gefühlslähmung (letztere mit segmentaler Begrenzung) des Armes wie des Beines herbeigeführt hatte, finden wir bei dem zweiten bereits eine mehr beschränkte Verletzung. Es handelte sich hier um eine Geschwulst- und Zystenbildung unmittelbar unter der grauen Rindenschicht, die ausschließlich Arm- und Gefühlslähmung zustande gebracht hatte, welche allein an der ulnaren Seite vollständig war. Nach den Operationen, die übrigens alle beunruhigenden Erscheinungen beseitigten, bleibt in dem letzteren Falle während der 2 Jahre, da sich Patient wohlbefindet, die ulnare Anästhesie bestehen.

III. G., 18 Jahre alt, Fabrikmädchen. Die Kranke klagt seit $^1/_2$ Jahr über zunehmende Kopfschmerzen und jetzt täglich auftretende Krämpfen der linken Hand (Fig. 3), die in Beugestand kleine schnelle Bewegungen macht, während die

Fig. 3.

Kranke selbst die Aufmerksamkeit darauf lenkt und keine Spur von Bewußtseinsverlust zeigt, erst der ulnaren, dann der radialen Finger. Während der Untersuchung wird während des Krampfes Kongestion des Gesichts und Tränenfluß beobachtet. Die Pupillen sind dabei weit, auch der Mund fängt an zu zittern. Dann hört der Anfall auf. Zuweilen wird ihr übel und sie riecht verdorbene Fische. Sie ist meistens schläfrig und will ab und zu doppelt sehen. Hyperhidrosis der linken Hand.

Persönliche Geschichte: 3 Jahre alt, fiel sie von drei Stockwerken auf Lattewerk, wodurch Schädelbruch. Wurde im Krankenhaus operiert. Immer benutzte sie für schwere Arbeit den rechten Arm. Vor 6 Monaten Anfälle, die als hysterisch angesehen wurden. Nur einmal will der Hausarzt Bewußtseinsverlust beobachtet haben.

Status praesens (4. März 1910): Es findet sich eine $^1/_2$ cm tiefe Narbe rechts der Mittellinie als Rest des Schädelbruchs, der antero-posterior verlief. Die Narbe ist nicht empfindlich. Der linke Daumen ist schlaff, atonisch und

Fig. 4.

paretisch, die weiteren Bewegungen sind normal. Die tiefen Reflexe des linken Armes sind gesteigert. Schnelle Fingerbewegungen, wie beim Klavierspielen, kann sie nicht leisten. Die tiefen Reflexe des linken Beines sind etwas verstärkt. Intelligenz normal. Nur während des Kopfschmerzes macht sie einen apathischen Eindruck. Gefühlsstörungen: fortwährend Anästhesie für Berührung an der ulnaren Seite des linken Armes und der linken Hand (Fig. 4, senkrechte Linien). Für Schmerz- und Wärmesinn werden an der ulnaren Seite mehr Fehler gemacht (horizontale Linien). Die Linien senkrecht auf der Richtungslinie der Extremität bedeuten Verlust von Tastsinn, die Linien parallel damit herabgesetzten Schmerzsinn.

4. März: Patientin wird in dem Amsterdamer neurolog. Verein demonstriert. Das Bestehen von ulnaren Gefühlsstörungen wurde festgestellt durch Nachprüfung von Dr. van Valkenburg, Meyers und Potter. Auf die mutmaßliche Beziehung zu der lokalen Hirnläsion wird hingewiesen und angekündigt, daß nach der in Aussicht genommenen Operation die Kranke wiederum demonstriert werden wird.

9. März 1910: Während der Vorbereitung zur Operation verliert die Kranke das Bewußtsein, und der Atem stockt während der Alkoholberührung der Narbe. Die Patientin ist gelb-blaß. Künstliche Atmung.

10. März 1910: Äthernarkose (Dr. Hammes). Dura mit der Schädelläsion stark verwachsen. Nach der Stelle der stärksten Depression hin verlaufen zahlreiche Blutgefäße der Dura zusammen. Keine Pulsation. Bei faradischer Reizung, durch die Dura hindurch, werden Anfälle, wie oben beschrieben, von einer bestimmten Stelle (2 cm hinter der Depression) ausgelöst.

18. März 1910 (zweite Sitzung): Dura pulsiert nicht. Von derselben Stelle als früher sind von der Rinde her Anfälle auslösbar. Es zieht ein Venengeflecht (drei bleistiftdicke Venen) von der Depression der Stelle zu, wo Anfälle ausgelöst

wurden (vgl. Fig. 1 c). Die drei Gefäße werden unterbunden und die ganze Gegend mit warmer Sublimatlösung getränkt.

Mai 1910: Die Kranke blieb anfallsfrei. Auf der Neurologenversammlung wurde Abwesenheit von Gefühlsstörungen festgestellt. In den ersten Tagen nach der Operation war die linke Hand paretisch und vollständig anästhetisch gewesen. Die normale Empfindung kehrte sofort, die Motilität bald darauf langsamer zurück.

Mai 1912: Die Kranke blieb nachher gesund.

In diesem Falle sahen wir also an der ulnaren Seite des Armes ausschließlich Gefühlsstörungen (Tast- und Schmerzsinn) auftreten, die auch von anderen Untersuchern kontrolliert wurden, so daß der Fall als authentisch betrachtet werden kann. Die örtliche Verletzung, die den Druck auf das Gehirn verursachte, war die entfernte Folge eines auf den Schädel ausgeübten, in anteroposteriorer Richtung laufenden Eindruckes, der senkrecht zu den beiden zentralen Windungen stand und in einer örtlichen serösen Meningitis rund um drei stark angeschwollene Piavenen bestand. Nach Bloßlegung der pathologisch veränderten Stelle und Unterbinden der Venen verschwanden die Gefühlsstörungen und die Krampferscheinungen spurlos.

IV. Frau K., 23 Jahre alt. Die Kranke klagt über:

1. Anfälle. Vorher ist sie ungewöhnlich ruhig, fällt plötzlich hin und zuckt mit Händen und Füßen; immer Zungenbiß, blutiger Schaum. Ist hinterher noch lange somnolent. Die Anfälle bestehen seit dem 7. Lebensjahr, mit freiem Intervall vom 16. bis 20. Jahr.

2. Absenzen, wobei sie einen Augenblick mit der rechten Hand zuckt, allenfalls die rechte Hand aufhebt, mehr als die linke. Frequenz paarmal am Tage. Die Absenzen bestehen seit dem 16. Jahre, ebenfalls mit freiem Intervall vom 16. bis 20. Jahre.

3. Kopfschmerz, lokalisiert im frontalen Teil, ab und zu dabei Erbrechen.

Persönliche Geschichte: Die Kranke ist das dritte Kind; in der Schwangerschaft und früher Jugend nichts Abnormes. Sie hatte keine Kinderkrankheiten. 4 Jahre alt, fiel die Kranke von einer Treppe auf den Kopf, war aber gleich wieder gut. Ein kleine Wunde am Schädel links, wo Splitter sichtbar wurden. Sie bekam Kopfschmerz und schwere Staupen, erst an der rechten Körperhälfte, später ausschließlich im linken Bein. Sie wurde im Krankenhaus operiert und genas. Der rechte Arm war jedoch nicht so kräftig als der linke.

Suppeessen und Steinewerfen macht sie mit der linken Hand, sie schreibt jedoch mit der rechten, aber schlecht. Der Vater soll auch linkshändig sein. 16 Jahre alt, will die Kranke durch eine Rauferei erschrocken sein und abends den ersten Anfall gehabt haben. Nachdem sie 4 Wochen zu Hause geblieben war und Zuckungen in der rechten Hand empfunden hatte, wurde sie am Kopf operiert und geheilt. 4 Jahre blieb sie anfallsfrei. Sie heiratete einen tuberkulösen Mann, hatte schwere Sorgen und litt an Kopfschmerzen und Anfällen. Der Mann ist jetzt 7 Monate tot. Sie war 4 Monate im Binnengasthaus, wo die Bettruhe die Anfälle nicht beeinflußte. Die Kranke ist von guter Statur und gut genährt. In der linken Parietalgegend findet sich eine Narbe eines früher (im 16. Jahre) gemachten Wagnerlappens (jetzt ganz verwachsen). In der Mitte davon eine Narbe, als Rest des früheren Falles.

Status praesens (1. Februar 1910): Die Kranke hat verschiedene Narben im Gesicht als Reste von Verwundungen in den Anfällen. In der Gegend des Wagnerlappens spürt sie zuweilen Schmerz, die Narbe ist aber nicht druckempfindlich. Die Zunge ist belegt. Gesichts- und Augenballenbewegungen normal; Pupillen sind

gleich, reagieren gut. Die Hände werden kräftig bewegt, ohne Tremor. Die tiefen Reflexe sind rechts verstärkt, links schwach anwesend. Keine Muskelatrophie. Nur ist die rechte Hand etwas kleiner. Sie kreist den Dynamometer rechts 42, links 62. Finger-Nasenprobe normal. Sie erkennt vielleicht kleine Objekte und Münzen mit der rechten Hand ungenügend, erkennt jedoch die Uhr usw. Keine Tast- oder Schmerzgefühlsstörungen. Sie erkennt nicht passive Bewegung (Beugung oder Streckung 15^0) mit dem rechten Index. Passive Bewegung des Handgelenkes erkennt sie gut. Mit dem Weber'schen Tasterzirkel werden in der Länge und Breite rechts mehr Fehler gemacht. Keine Atopognosis. Subjektiv fühlt sie das Berühren der radialen Seite der Hand besser als der ulnaren Seite. Psychisch ist die Kranke normal.

21. Februar 1910: Ein Anfall wurde von der Wärterin beobachtet. Sie saß und aß, ließ plötzlich den Löffel aus der Hand fallen, sie selbst fiel langsam nach links, dann fing sie an mit Beinen und Händen aller Art Bewegungen zu machen. Pupillen und Kornealreflex abwesend. Das Gesicht war blaß. Nach dem Anfall Ructus.

22. Februar 1910: Von mir wurde ein Anfall beobachtet: Plötzlich wurde rechter Arm und rechte Hand aufgehoben. Die Finger in obstetrischer Stellung. Die linke Hand machte Abwehrbewegungen. Die Finger der rechten Hand machten kurz schnelle Konvulsionen in Flexion (10 per Sekunde), auch im Handgelenk. Die Beine waren gestreckt, das Gesicht gelb-blaß. Pupillen weit, kein Kornealreflex. Salivation. Sehr langsam, nach einigen unsinnigen Wörtern, kam die Kranke zu sich, während sich das Gesicht rötete.

27. Februar 1910: Die Kranke wurde im O. L. V. Krankenhaus aufgenommen. Eine interne Behandlung beeinflußte weder hier, noch im Krankenhaus des Niederländischen Vereins gegen Fallsucht die Anfälle, obwohl sie während vieler Monate dort mit verschiedenen Methoden behandelt wurde. Dort wird wiederholt unvollständige Astereognosie der rechten Hand, sowie auch leichteste Tast- und Schmerzstörung festgestellt. Kälte- und Wärmesinn normal. Inzwischen wurde ihr von verschiedenen Psychiatern erklärt, daß eine Operation gefährlich, unter Umständen unnütz sei, weshalb sie meinem Rate, sich operieren zu lassen, keine Folge leistete.

1. Februar 1911: Von einem der Wohltätigkeitsbesuchern wurde die Kranke, die der Anfälle wegen immer unterstützt wurde, zu mir verwiesen. Ihr wird bedeutet, daß die Exploration praktisch ungefährlich sei. Daraufhin wird die Operation beschlossen.

2. Februar 1911: Erster Eingriff im Maria-Pavillon (Assistent Dr. Oidtman). Über der hinteren zentralen Windung links wird ein Hautlappen 6 × 6 cm mit der Basis nach unten angelegt, die ganze Narbenzone in sich fassend. Mit größerer Mühe wird Stumpfpreparando der Hautlappen von der Dura, die anscheinend in der Mitte verletzt und mit der Umgebung verwachsen war, losgelöst; dabei starke Blutung. An der Peripherie des Wagnerlappens war die Dura anscheinend nie geöffnet worden. In der Mitte des Operationsfeldes lagen zwei weiße Knochensplitter von der Größe eines Groschen, zum Teil innerhalb des lazerierten Teils der Dura. Diese Sequester wurden mit einiger Mühe entfernt. Mit faradischem Strom wird von einer Hirnwindung, die vertikal der Mittellinie verläuft und normal aussieht (mutmaßlich der hinteren zentralen Windung) ein epileptischer Anfall ausgelöst mit Aufheben der rechten Hand; darauf Schluß.

4. April 1911: Regelmäßig traten Anfälle auf. Allgemeinzustand vorzüglich. In der zweiten Sitzung wurde die Kranke nochmals operiert. Das nekrotische Duragewebe wurde entfernt. Die Kortex der Windung, deren elektrische Reizung einen Anfall ausgelöst hatte (hintere zentrale Windung?), wurde in einer Tiefe

von 4 mm mit einem scharfen Instrumente entfernt. Die Längenachse des 8 mm langen Rindenteils verlief vertikal (Fig. 1 *d*). In der mikroskopischen Serie erkannte Dr. VAN VALKENBURG Gewebe der hinteren zentralen Windung. In den ersten 5 Tagen bestand Aphasie und leichte Hemiplegie. Keine Gefühlsstörungen.

8. Mai 1911 und April 1912: Die Kranke blieb anfallsfrei.

Epikrise: Bei dieser Patientin hatten sich, 12 Jahre nach der ursprünglichen Verletzung des Schädels, epileptische Anfälle von nicht örtlichem Charakter entwickelt, die nicht auf innere Behandlung reagierten. Wegnahme des getroffenen Teiles des Schädeldaches und Entfernung der in einem Defekt der Dura gelegenen Knochensplitter vermochten nicht die Anfälle zum Stillstand zu bringen, wohl aber Entfernung desjenigen Teiles der Gehirnrinde (in der hinteren zentralen Windung), der bei elektrischem Reize während der Operation die Anfälle hervorrief.

V. B., Tischler, 23 Jahre alt. Der Kranke klagt:

1. Große Anfälle. Die Zuckungen fangen in der rechten Hand an, verbreiten sich jedoch über Arme und Beine; zuweilen Enuresis, öfters Zungenbiß. Immer Bewußtseinsverlust seit dem 8. Lebensjahre. Frequenz: 1 bis 4 per Monat, bis 4 pro Tag.

2. Kleine (abortive) Anfälle. Die rechte Hand wird einen Augenblick starr bei der Arbeit, er kann jedoch fortarbeiten. Diese kleinen Anfälle gehen den großen voran. Frequenz: 4 bis 6 pro Monat seit dem 14. Jahre.

Früher Kopfschmerzen, jetzt weniger. Des weiteren ist der Kranke gesund.

Persönliche Geschichte: Hatte einmal Staupen, als er 3 Monate alt war, ebenso wie seine Schwester, die seither imbezill und halbseitig paretisch blieb. Der Kranke lernte gut, auch nach dem Auftreten der Anfälle in seinem 8. Lebensjahr, einige Monate nach einem Fall auf den Kopf auf der Schlittschuhbahn. Er wurde vielfach behandelt, aber ohne Resultat. Die Bromsalze machten ihn schläfrig. Familiengeschichte belanglos.

Status praesens (19. Juli 1910): Die objektive Untersuchung des Kranken ist negativ, außer Gefühlsstörungen der rechten Hand. Ausschließlich der stereognostische Sinn der ganzen Hand ist affiziert. Er weiß nicht, was er mit dieser Hand aus der Tasche holt. Des weiteren haben nur die ulnaren Finger etwas von ihrem Gefühl für passive Bewegungen eingebüßt. Der Kopfschmerz wird in der linken parietalen Gegend lokalisiert.

12. Oktober 1910: Nachdem eine medizinische Behandlung während 4 Monaten keinen Erfolg aufwies, wird jetzt 6 × 6 cm über der Gegend der zentralen Windungen in Chloroformnarkose freigelegt. Von einem Punkte (X) oberhalb des untersten Teiles des Sulcus Rolando wird transdural mit faradischem Strome eine kräftige Opposition des Daumens erhalten; von Y Streckbewegungen des Unterarmes, bei Reizung von Z werden Anfälle wie die oben beschriebenen beobachtet.

20. Oktober 1910: Wunde geöffnet. Duralappen nach unten umgeschlagen. In dem hinteren Teil werden zwei breite Venen sichtbar. Nach dieser Seite hin wird die Beinbresche erweitert und die Dura geöffnet. Dort trifft man eine muzilaginöse Masse, anscheinend in der Mitte eines Defektes in der Rinde. In der Tiefe findet man dort eine haselnußgroße Zyste (Fig. 5). Der periphere Teil der Zyste wird entfernt (mikroskopische Untersuchung konnte Geschwulstgewebe ausschließen [SORMANI]). Die dicken Venen werden unterbunden. Schluß.

25. Oktober 1910: In den ersten Tagen bestand komplette Paralyse der Motilität und Sensibilität des rechten Armes, die schnell (innerhalb einiger Stunden)

ganz zurückging. Tast- und Schmerzsinn war in den ersten Tagen an der radialen, dann wieder an der ulnaren Seite der Hand besser.

10. Mai 1911: Die Anfälle sind nach der Operation nicht im Charakter ge-

Fig. 5.

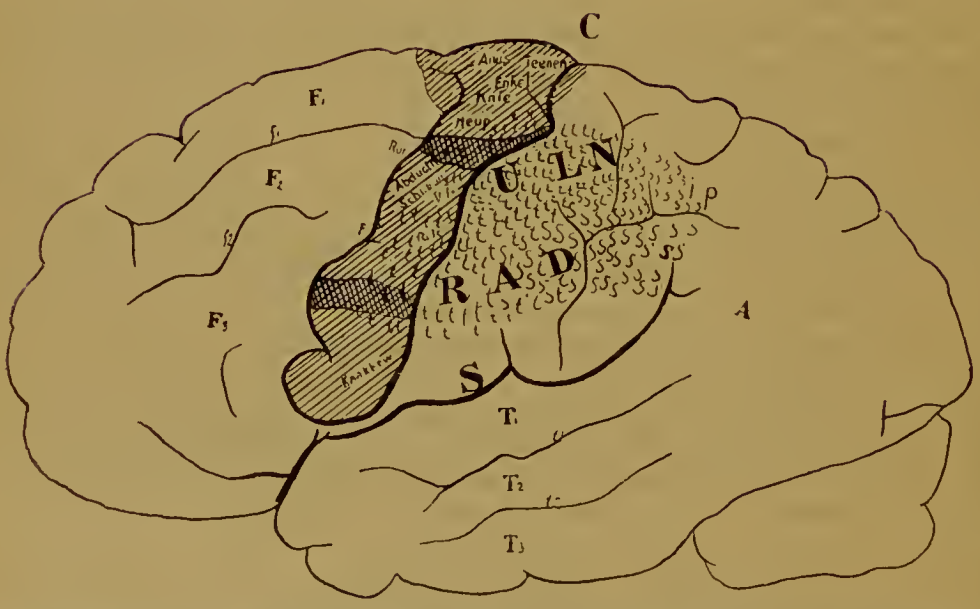

Fig. 6. *T T* deuten die mutmaßliche Lokalisation der oberflächlichlichen, besser tegumentären Empfindungen an; *S S* diejenige der tiefen Sensibilität (Muskelgefühl, Stereognosie).

ändert, nur treten die großen etwas seltener auf. Keine Veränderung in der Gefühlsstörung.

November 1911: Nachbehandlung des Hausarztes; kontinuelle Besserung wird berichtet.

Epikrise: Hier handelte es sich um einen Fall einer nicht genau bestimmten Verwundung des Kopfes, ohne äußere Narbe. Die vom rechten Arme ausgehenden Anfälle traten seit 15 Jahren auf. Es war ausschließlich Astereognosis der rechten Hand vorhanden. In der hinteren zentralen Windung wurde nichts Pathologisches angetroffen. Allein in dem Gyrus parietalis inferior wurde eine Zyste gefunden, die zum Teil entfernt wurde. Es erfolgte keine Besserung in den Anfällen. A posteriori erheben sich Zweifel über den Zusammenhang zwischen dem Falle auf dem Eise und den Anfällen.

Schlußfolgerungen.

1. Die von mir selbst operierten Fälle, wie auch die in der Literatur gegebenen Daten bestätigen die von Verger, Bonhoeffer, Schaffer, Müller u. a. früher gemachten Beobachtungen insofern, als die zerebralen Gefühlsabweichungen hauptsächlich an der Peripherie der Körperglieder lokalisiert waren. In dieser Hinsicht ist das Mißverhältnis zwischen dem Rindenfeld für Arm und Hand einerseits und dem für Rumpf, Gesicht und Bein andererseits, viel stärker als für die Motilität.

2. Ebenso wie in der Projektion der Körperhälfte auf die Rinde der distale Teil der oberen Gliedmaßen bei weitem überwiegt, so sind auch manche Gefühlsqualitäten in der Rinde viel stärker lokalisiert als andere. Der Tastsinn und das Lokalisationsvermögen als einfache, das Muskelgefühl und der stereognostische Sinn als zusammengesetzte Gefühlsqualitäten dürfen als besonders reichlich in der Rinde vertreten angesehen werden. Wie gewisse Tegumente, z. B. die des Rumpfes und der Zunge, sehr wenig in der Rinde lokalisiert sind, so ist auch der Schmerz- und der Temperatursinn als nur in geringem Grade kortikal zu betrachten.[1]

3. In den Fällen mit ausschließlich ulnarer und radialer Gefühllosigkeit war in der Regel eine in antero-posteriorer Richtung laufende Verletzung der Rinde vorhanden. Dagegen wurde in 2 Fällen, in denen eine Verletzung der hinteren zentralen Windung vorgekommen war (die größte Länge der Verletzung hatte vertikale Richtung), beobachtet, daß dabei keine Gefühlsstörungen auftraten.

4. Meine eigenen Fälle und die in der späteren Literatur angegebenen sind imstande, die von Nothnagel und Redlich geäußerte Meinung, nach welcher das Muskelgefühl (und der stereognostische Sinn) vornehmlich in den Parietalwindungen vertreten sei, zu verstärken. In der Tat ist nach v. Monakow der stereognostische Sinn ein sehr feines Reagens auf Abweichungen der Rinde in der Gegend der hinteren zentralen und parietalen Windungen, in dem Sinne nämlich, daß nicht selten der stereognostische Sinn gestört angetroffen wird, während die übrigen Eigenschaften nicht angegriffen sind. Man darf annehmen, daß der Tastsinn mehr insbesondere leidet bei Prozessen in den hinteren und auch den vorderen zentralen Windungen, während vermutet wird, daß eine ganze Anzahl Assoziationen hauptsächlich in antero-posteriorer Richtung zustande kommen.

[1] H. Head and G. Holmes, Brit. med. Journ. 1912. Januar.

5. Am besten werden die gemachten Erfahrungen erklärt, wenn man annimmt, daß die Gefühlsfelder der Hand die der anderen Körperteile in außergewöhnlichem Maße übertreffen: daß man in diesem weiten Feld, das die hinteren zentralen und die parietalen Windungen betrifft, ein mehr radiales und ein mehr ulnares Feld unterscheiden kann, in dem Sinne, daß die Lokalisation der Gefühlsfelder nach segmentalem Prinzip zustande kommt, und zwar so, daß in unmittelbarer Nähe der Mittellinie der ulnare Teil (die distal von der Richtungslinie gelegenen Segmente) vertreten ist, während die mehr temporal gelegene Zone den proximalen Teil der Hand vertritt. Es besteht also Grund zur Annahme, daß „grosso modo" das Gefühlsfeld des Armes sich in 4 Abteilungen zerlegen läßt (Fig. 6).

6. Es ist anzunehmen, daß die Ausbreitung und Lage der Gefühlsfelder durchaus nicht mit denjenigen der motorischen Felder in den hinteren und vorderen zentralen Windungen übereinstimmt, sondern daß die sensiblen Felder der Hand weit über die motorischen hinweg greifen, auch auf andere Teile, z. B. des Rumpfes und der unteren Gliedmaßen.[1]

7. Die von Mills, Weissenburg, Horsley gegebene Erklärung, nach welcher die Tatsachen erklärt werden können durch ein mehr in den Vordergrund Treten der Rindenlokalisation des Daumens, kann nicht als ausschließlich maßgebend angenommen werden.

8. Es scheint (und dies stimmt überein mit der von v. Monakow und v. Valkenburg geäußerten Vermutung), daß Verletzungen der linken Hemisphäre öfter ausschließlich ulnare oder radiale Gefühllosigkeitsfelder verursachen als Verletzungen der rechten Hemisphäre. Die Annahme erscheint berechtigt, daß dies auf größerer Arbeitsverteilung beruht und ferner darauf, daß die rechte Hand im Verhältnis zur linken Hand stärker in der Rinde vertreten ist.

9. Bei dem Heilungsprozeß einer Armlähmung nach einer Gehirnoperation in der Gegend der zentralen Windungen fällt es auf, daß mit der Rückkehr der Gefühlseigenschaften (oft mit Schwankungen, wobei einmal die radialen, dann wieder die ulnaren Segmente empfindlicher befunden werden) gleichsam plötzlich die aktive Bewegbarkeit dieses Körperteiles zurückerlangt wird. Für die von Horsley aufgestellte Behauptung, daß diese postoperativen Armanästhesien hysterisch seien, ist der Beweis nicht erbracht worden.

Literatur.

1. Charcot und Pitres, Revue de méd. 1883. S. 653. — 2. Pitres und Verger, Archives générales de méd. CLXXXVI. 1900. S. 675. — 3. Lisso, Dissertation. Berlin 1883. — 4. Dana, New York Medical Record. XLIII. 1893. S. 578. — 5. Redlich, Wiener klin. Wochenschr. 1894. S. 514. — 6. Hoffmann, Deutsches Archiv f. klin. Med. XXXV. 1884. S. 529 u. XXXVI. S. 130. — 7. v. Monakow, Gehirnpathologie. 2. Aufl. 1905. — 8. Grünbaum und Sherrington, Royal Society. 1901. 21. Nov. — 9. Edinger, Virchow's Archiv. LXXXIX. 1882. S. 59. — 10. Roussy, Thèse de Paris. 1901. — 11. Henschen, Klin. u. anat. Beitr. z. Pathol. d. Gehirns. Upsala 1890. — 12. Long, Les voies centrales

[1] Über den elektrischen Befund an den hinteren zentralen Windungen in operierten Fällen von Epilepsie werde ich nächstens berichten („Epilepsia." IV. H. 1).

de la sensibilité. Thèse de Paris. 1899. — 13. Vgl. Muskens, Brit. med. Journ. 1899. 9. Dezember. — 14. Bramwell, Edinburgh med. Journ. 1878. — 15. Wichura, Inaug.-Diss. Berlin 1888. — 16. Horsley, Brit. med. Journ. XI. 1886. S. 691. — 17. Starr und Mac Burney, Brain. 1891. S. 284. — 18. Gray, Brain. 1892. S. 443. — 19. Thomas, Brit. med. Journ. 1899. S. 401. — 20. Ramson, Brain. V. 1892. S. 434. — 21. Laycock, Brain. XIV. 1892. S. 605. — 22. Schüller, Neurol. Centr. 1903. S. 949. — 23. Klien, Deutsche Zeitschr. f. Nervenheilk. 1904. S. 328. — 24. Bonnhoeffer, Deutsche Zeitschr. f. Nervenheilk. 1904. S. 55. — 25. Benedict, Neurol. Centr. 1905. S. 59. — 26. Claude, Annales d'électrobiologie et de radiologie. 1907. April/Mai. — 27. Sträussler, Monatsschr. f. Psychiatr. u. Neurol. XXIII. Heft 5. S. 381. — 28. Löwi, Prager med. Wochenschrift. XXX. 1905. Nr. 2 u. 3. — 29. Goldstein, Neurol. Centr. 1909. Nr. 3. — 30. Balint, Zeitschr. f. klin. Med. LXVII. S. 10. — 31. Gerhard, Deutsches Archiv f. klin. Medizin. XCVIII. 1909. S. 15. — 32. Lhermitte, Semaine médicale. 1909. 16. Juni. — 33. Calligaris, Rivista de patologia nervosa e mentale. Luglio 1910. S. 402. — 34. Mills und Weissenburg, Journ. of nerv. and ment. dis. 1906. Oktober. — 35. Camp, Journ. of nerv. and ment. dis. 1910. Januar. — 36. Müller, Samml. klin. Vorträge. 1905. Nr. 394. — 37. Bergmark, Brain. 1910.

Druck von Metzger & Wittig in Leipzig 628